



Министерство здравоохранения Российской Федерации

Федеральное государственное бюджетное учреждение «Московский научно-исследовательский институт глазных болезней имени Гельмгольца» Министерства здравоохранения Российской Федерации

Государственное бюджетное образовательное учреждение высшего профессионального образования «Московский государственный медико-стоматологический университет им. А.И. Евдокимова» Министерства здравоохранения Российской Федерации

Ортокератология в общей офтальмологической практике

Методическое пособие

Москва – 2016

Пособие разработано сотрудниками:

- отдела патологии рефракции, бинокулярного зрения и офтальмоэргономики (руководитель отдела – профессор, д.м.н. Тарутта Е. П.) ФГБУ «Московский НИИ ГБ им. Гельмгольца» Минздрава России (директор - профессор, д.м.н., заслуженный деятель науки РФ, заслуженный врач РФ, главный внештатный специалист офтальмолог Минздрава России Нероев В.В.);
- кафедры глазных болезней (заведующий кафедрой - профессор, д.м.н. Нероев В.В.) ФПДО «Московский Государственный Медико-стоматологический Университет им. А.И. Евдокимова» Минздрава России (ректор – профессор, д.м.н. Янушевич О.О.);
- ООО «Доктор Линз Консалтинг», г. Москва (директор – к.м.н. Шмаков А.Н.).

Авторы:

Тарутта Е.П. - доктор мед. наук, профессор, руководитель отдела патологии рефракции, бинокулярного зрения и офтальмоэргономики ФГБУ «Московский НИИ ГБ им. Гельмгольца» Минздрава России; **Вержанская Т.Ю.** - кандидат медицинских наук, старший научный сотрудник отдела патологии рефракции, бинокулярного зрения и офтальмоэргономики ФГБУ «Московский НИИ ГБ им. Гельмгольца» Минздрава России; **Вахова Е.С.** - кандидат медицинских наук, доцент кафедры глазных болезней (заведующий кафедрой - профессор, д.м.н. Нероев В.В.) ФПДО «Московский Государственный Медико-стоматологический Университет им. А.И. Евдокимова»; **Шмаков А.Н.** - кандидат медицинских наук, директор ООО «Доктор Линз Консалтинг», г. Москва; **Аситинская П.В., Шмакова А.Г.** - врачи-офтальмологи ООО «Доктор Линз Консалтинг», г. Москва; **Мирсаяфов Д.С.** – управляющий ООО «Доктор Линз Консалтинг», г. Москва; **Попова Л.А.** - сотрудник ООО «Доктор Линз Консалтинг», г. Москва; **Хурай А.Р.** - кандидат медицинских наук, врач-офтальмолог, главный специалист ООО «Доктор Линз Консалтинг», г. Москва; **Елишина М.В., Милаш С.В.** - сотрудники отдела патологии рефракции, бинокулярного зрения и офтальмоэргономики ФГБУ «Московский НИИ ГБ им. Гельмгольца» Минздрава России.

Рецензенты:

- Руководитель Центра офтальмологии ФМБА России, заведующий кафедрой офтальмологии ФГБОУ ДПО ИПК ФМБА России, доктор медицинских наук, заслуженный врач Российской Федерации, президент Российского общества катарактальных и рефракционных хирургов, профессор В.Н. Трубилин.
- Ведущий научный сотрудник лаборатории офтальмоэргономики и оптометрии ФГБУ «Московский НИИ ГБ им. Гельмгольца» Минздрава России, доктор медицинских наук О.В.Проскураина.

УТВЕРЖДЕНО

Ученым советом ФПДО «Московского Государственного Медико-стоматологического Университета им. А.И. Евдокимова» Минздрава России «30» июня 2016 г.

Ортокератология в общей офтальмологической практике / Тарутта Е.П., Вержанская Т.Ю., Вахова Е.С., Шмаков А.Н., Аситинская П.В., Шмакова А.Г., Мирсаяфов Д.С., Попова Л.А., Хурай А.Р., Елишина М.В., Милаш С.В. // Методическое пособие. Москва. 2016. – 25 с.

ISBN 978-5-903025-65-7

Аннотация

Ортокератология (ОК-терапия) – это клиническая процедура, основанная на применении специальных жестких газопроницаемых контактных линз, временно изменяющих форму роговицы с целью коррекции рефракционных нарушений.

С момента публикации Пособия для врачей «Ортокератология при миопии» ФГБУ «МНИИ ГБ им. Гельмгольца» Минздрава России [16] в 2006 году прошло 10 лет, за эти годы приобретен обширный опыт практического применения ортокератологических линз (ОКЛ), проведены дополнительные исследования клинической эффективности и безопасности метода. В отделе патологии рефракции, бинокулярного зрения и офтальмоэргономики ФГБУ «Московский НИИ ГБ им. Гельмгольца» подготовлены и успешно защищены четыре диссертации на соискание ученой степени кандидата медицинских наук, посвященные ортокератологии [1,3,7,22]. Существенно расширена доказательная база, свидетельствующая о том, что ортокератология тормозит истинное прогрессирование миопии, т.е. замедляет увеличение аксиальной длины глаза.

Поскольку миопия является наиболее распространенным оптическим дефектом, требующим коррекции, и одной из наиболее значимых медико-социальных проблем, важно определить место данного метода в комплексе лечебных и профилактических мероприятий.

Учитывая сказанное, а также все более широкое применение метода, очевидна необходимость анализа полученных на сегодняшний день новых данных (как отечественных, так и зарубежных) и их систематического изложения. Это актуально как для специалистов, практикующих данный метод, так и для врачей-офтальмологов, наблюдающих пациентов в условиях поликлиники или отделений офтальмологии в различных медицинских центрах. В данном пособии освещены вопросы, связанные с современным пониманием метода, механизмом действия ортокератологических линз (ОКЛ), эффективностью и безопасностью, показаниями и противопоказаниями; специальное внимание уделено важным особенностям ведения пациентов, применяющих ОКЛ.

Методическое пособие предназначено для врачей-офтальмологов поликлиник и консультативных центров, специализированных офтальмологических отделений и стационаров.

Содержание

1. Введение	5
2. Ортокератология: основные сведения о методе	6-10
2.1. <i>Механизм ортокератологии</i>	
2.2. <i>Особенности метода: условия применения</i>	
2.3. <i>Показания и противопоказания</i>	
2.4. <i>Преимущества метода</i>	
2.5. <i>Торможение прогрессирования миопии у детей</i>	
2.6. <i>Влияние ортокератологии на функциональные показатели</i>	
3. Этапы подбора ОКЛ и диспансерное наблюдение пациентов	10-11
3.1. <i>Подбор ОКЛ</i>	
3.2. <i>Диспансерное наблюдение</i>	
3.3. <i>Сроки использования ОКЛ и средств ухода за ними</i>	
4. Особенности применения ОКЛ	12-14
4.1. <i>Режим ношения ОКЛ</i>	
4.2. <i>Время воздействия ОКЛ</i>	
4.3. <i>Особенности ухода за ОКЛ</i>	
4.4. <i>Острота зрения в ОКЛ</i>	
4.5. <i>Комфортность ОКЛ</i>	
4.6. <i>Перерывы в ношении ОКЛ</i>	
4.7. <i>Сроки возвращения к исходной рефракции после отмены ОКЛ</i>	
4.8. <i>Подготовка к кераторефракционным операциям</i>	
5. Прием пациента с ОКЛ врачом-офтальмологом общей практики ...	15-17
5.1. <i>Формулировка диагноза</i>	
5.2. <i>Особенности обследования пациентов с ОКЛ</i>	
5.2.1. <i>Острота зрения</i>	
5.2.2. <i>Качество зрения</i>	
5.2.3. <i>Показатели скиаскопии и рефрактометрии</i>	
5.2.4. <i>Состояние роговицы</i>	
5.2.5. <i>Осмотр глазного дна</i>	
5.2.6. <i>Оценка функциональных показателей зрения</i>	
5.3. <i>Рекомендации пациенту с ОКЛ</i>	
5.4. <i>Комбинирование методов лечения близорукости</i>	
5.5. <i>Оценка скорости прогрессирования миопии</i>	
6. Неотложные состояния у пациентов с ОКЛ	18-19
6.1. <i>«Красный глаз»</i>	
6.2. <i>Микробный кератит и язва роговицы</i>	
6.3. <i>Аллергические реакции</i>	
6.4. <i>Трудности со снятием линз</i>	
7. Заключение	19
8. Список использованной литературы	20-22
9. Рекомендованная литература	23
10. Тестовые задания	24-25

1. Введение

Ортокератология (ОК-терапия) – это клиническая процедура, основанная на применении специальных жестких газопроницаемых контактных линз, временно изменяющих форму роговицы с целью коррекции рефракционных нарушений.

Ортокератология (ОК-терапия) развивается уже более 50 лет, а современная (ночная) ОК-терапия начала применяться в середине девяностых годов прошлого века. Ортокератология официально признана и активно практикуется в таких странах как США, Канада, Нидерланды, Италия, Испания, Великобритания, Китай, Австралия, Южная Африка и других, фактически на всех континентах.

ОК-терапия в России применяется с 2002 года. В настоящее время десятки тысяч пациентов в нашей стране успешно пользуются ортокератологическими контактными линзами. В мировой практике – уже несколько миллионов пользователей.

На сегодняшнем этапе развития ортокератологии существует возможность подбора не только миопических, но и гиперметропических, и торических конструкций ортокератологических линз, что увеличивает количество пациентов.

Эффект торможения прогрессирующей миопии, подтвержденный исследованиями во всем мире, делает ортокератологию особенно привлекательной для детской и подростковой офтальмологической практики, средством выбора при прогрессирующей близорукости. Медицинское, социальное и экономическое значение этого факта трудно переоценить.

Ортокератология является официально признанным методом торможения прогрессирования близорукости у детей. С 2013 года ортокератология входит в **«Федеральные клинические рекомендации по диагностике и лечению близорукости у детей»**, утвержденные Общероссийской общественной организацией «Ассоциация врачей-офтальмологов», под руководством главного специалиста офтальмолога Минздрава России - профессора В.В. Нероева [23].

С момента публикации Пособия для врачей «Ортокератология при миопии» ФГБУ «МНИИ ГБ им. Гельмгольца» Минздрава России [16] прошло 10 лет, за эти годы приобретен обширный опыт практического применения ортокератологических линз (ОКЛ), проведены дополнительные исследования клинической эффективности и безопасности метода, результаты этих исследований опубликованы в ряде российских и зарубежных реферируемых журналов. Поэтому стала очевидной необходимость анализа полученных на сегодняшний день новых данных и их систематического изложения. Это актуально как для специалистов, практикующих данный метод, так и для врачей-офтальмологов, наблюдающих пациентов в условиях поликлиники или отделений офтальмологии в различных медицинских центрах. Учитывая более широкое распространение ортокератологии, все большее значение приобретают вопросы, связанные с современным пониманием метода, механизмом действия, показаниями и противопоказаниями, а также с особенностями ведения пациентов и прогнозированием их состояния в отдаленном периоде. Данные рекомендации дают ответы на эти вопросы и, мы надеемся, будут полезны в Вашей работе.

2. Ортокератология: основные сведения о методе

Ортокератологические контактные линзы, ОК-линзы, ночные линзы, орто-линзы – это взаимозаменяемые термины, используемые в клинической практике. Метод исключительно актуален для детей и подростков с прогрессирующей миопией, поскольку эффективно тормозит рост близорукости. Ортокератология удобна также для взрослых пациентов как альтернатива очкам, контактными линзам и рефракционной хирургии и позволяет обходиться без средств коррекции зрения в течение дня.

2.1. Механизм ортокератологии

Доказано, что изменение кривизны внешней поверхности роговицы и, как следствие, изменение рефракции глаза под воздействием ОКЛ происходит за счет изменения архитектоники эпителия роговицы. Именно эпителий испытывает на себе влияние гидродинамических сил, возникающих в слезном слое под ОКЛ. В результате возникают уплощение эпителия в центральной зоне и его утолщение на средней периферии роговицы. Изменения эпителия происходят на микронном уровне [11,17,18,28,38,40]. Данные изменения не являются случайными, а запрограммированы специальной геометрией задней поверхности линзы для достижения требуемого рефракционного эффекта. Дизайн ОКЛ во многом определяет характер наблюдаемых изменений [24].

На гистологическом уровне наблюдаются изменения формы и величины клеток поверхностных слоев эпителия, при этом количество слоев эпителия остается прежним. Принципиально важным является факт, что размеры клеток базального слоя, обеспечивающих регенерацию эпителия, не меняются [28,41]. Показано отсутствие изменений в структуре десмосом, микроворсинок и микроскладок эпителиальных клеток [28]. Сохраняются целостность и нормальная проницаемость эпителия [43,51]. Боуменова мембрана, строма и эндотелий роговицы также не демонстрируют изменений, влияющих на функциональные характеристики роговицы [40,41]. Установлено, что применение ОКЛ не оказывает отрицательного воздействия на citoархитектонику клеток роговицы [6] не приводит к клинически значимым анатомо-функциональным нарушениям [2]. В сроки наблюдения от 2 до 7 лет не наблюдается нарастание изменений роговицы и даже отмечается их снижение, что может свидетельствовать об адаптации тканей роговицы к ОКЛ [18]. Истончения роговицы в целом не происходит. ОК-терапия не приводит также к значимому изменению кривизны задней поверхности роговицы [1,52].

Приоритет наиболее длительных (14 лет) систематических научных исследований применения ОКЛ принадлежит специалистам ФГБУ «МНИИ ГБ им. Гельмгольца» Минздрава России, Отдел патологии рефракции, бинокулярного зрения и офтальмоэргономики.

Временный характер и полная обратимость рефракционного эффекта, обусловленные пластичностью эпителия, являются существенными отличиями ОК-терапии, способствующими безопасности ее применения.

ОКЛ применяются в режиме «ночного ношения», т.е. во время сна пациента, что обеспечивает достижение рефракционного эффекта и свободу от средств коррекции в дневное время суток. Ночной режим ношения ОК-линз учитывает физиологические ритмы глаза, в частности, беспрепятственное потребление роговицей кислорода днем. Под закрытыми веками линза не вызывает дискомфорта. Развитие и стабилизация нужного рефракционного эффекта занимают около 4 недель.

2.2. Особенности метода: условия применения

Методика требует высокого профессионализма врача, современного офтальмологического оборудования (в частности, обязательно наличие кератотопографа) и набора жестких газопроницаемых ОКЛ обратной геометрии. Критически важна ответственность самого пациента при использовании линз.

Ортокератологические линзы подбираются только в специализированных клиниках и кабинетах.

2.3. Показания и противопоказания

При направлении пациентов на подбор ортокератологических линз для достижения высоких функциональных результатов и предотвращения осложнений отбор пациентов должен проводиться очень тщательно. Врачу-офтальмологу необходимо учитывать следующие показания и противопоказания:

Показания

Прогрессирующая миопия; миопия; миопический астигматизм; гиперметропия; пресбиопия; невозможность использования очков и контактных линз в активное время суток по профессиональным показаниям (спортсмены, водители, работники в задымленных или пыльных помещениях, использующие аэрозоли и др.) или по иным причинам; невозможность выполнить лазерную операцию; симптомы сухого глаза при ношении мягких контактных линз. (Возраст ребенка – с 6 лет. Взрослые – без ограничения возраста; после 40 лет при подборе линз потребуется учесть особенности, связанные с появлением пресбиопии, а также с изменениями слезопродукции).

*Критерии кератометрии и рефракции роговицы**

Показатель кератометрии роговицы от 37.50 до 50.00 D; миопия от 0.25 до 8.00 D по сферозэквиваленту (при более высокой миопии возможна неполная коррекция, если пациент согласен с тем, что у него сохранится остаточная миопия); роговичный астигматизм до 5.00 D, значение миопии не более 8.00 D. Гиперметропия до 4.00 D.

**Критерии указаны для линз конструкции DL-ESA (Доктор Линз Техно, Россия). Для иных конструкций ОК-линз критерии могут отличаться, и могут быть применимы иные ограничения.*

Противопоказания

Абсолютные

Воспалительные заболевания глаза, придаточного аппарата и орбиты, кератиты в анамнезе; выраженный сухой глаз (ксероз); дистрофические заболевания роговицы (кератоконус, кератоглобус, пеллюцидная краевая дегенерация); выраженный нистагм; лагофтальм; единственный глаз; тяжелые иммунодефицитные состояния любой этиологии; острые инфекционные и воспалительные заболевания; коллагенозы; злокачественные новообразования глаза и его вспомогательного аппарата; значительное снижение чувствительности роговицы;

прием препаратов изотретиноина (в течение курса приема); психологические особенности, препятствующие безопасному использованию ОКЛ.

Относительные

Широкий зрачок; нерегулярный астигматизм; помутнение и рубцовые изменения роговицы; лучевая терапия и химиотерапия до завершения лечения; сухость глаз, вызванная неблагоприятными условиями внешней среды, приемом медикаментов, спецификой работы; нарушение состава слезы; состояние после LASIK; беременность, период лактации; эндокринные заболевания; аутоиммунные заболевания; онкологические заболевания; сезонная аллергия; применение кортикостероидных препаратов.

Окончательное решение о возможности подбора ОКЛ конкретному пациенту принимает врач специализированного кабинета/клиники.

2.4. Преимущества метода

ОК-терапия для детей и подростков уникальна по сочетанию даваемых ею преимуществ:

- С высокой вероятностью значительно замедляет, вплоть до полной остановки, прогрессирование миопии.
- Обеспечивает требуемую коррекцию зрения.
- Способствует снижению зрительного утомления и повышению зрительной работоспособности.
- Повышает функциональные и эргономические показатели миопических глаз.
- Дает полную свободу для любых видов активностей днем без применения любых средств оптической коррекции – очков, мягких и жестких дневных контактных линз.
- Родители контролируют использование линз на всех этапах.

Преимущества для взрослых пациентов:

- Хорошее зрение и естественный его характер в течение всего дня без очков и контактных линз.
- Нет необратимых рисков, сопутствующих оперативному вмешательству. Эффект ОК-терапии полностью обратим.
- Удобство и безопасность при занятиях любыми видами спорта, отдыхе и работе.

ОК-терапия повышает качество жизни у всех пользователей ОКЛ.

2.5. Торможение прогрессирования миопии у детей

В течение ряда лет врачи и оптометристы, активно практикующие ОК-терапию, сообщали, что при ношении ОКЛ близорукость у детей развивается медленнее, чем у их сверстников, которые носили очки, мягкие или жесткие дневные контактные линзы. Сначала эти данные игнорировали, так как считалось, что эффект связан с изменениями роговицы, а не с замедлением роста аксиальной длины глаза.

Результаты исследований, выполненных в различных странах (см. таблицу и недавно опубликованные данные мета-анализа [39,50]), убедительно доказали, что ортокератология

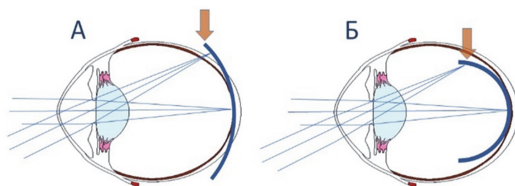
тормозит истинное прогрессирование миопии, т.е. существенно замедляет увеличение аксиальной длины глаза. По данным Московского НИИ глазных болезней им. Гельмгольца использование ОКЛ приводит к торможению прогрессирования миопии в 80,4% случаев.

Таблица. Влияние ОК-терапии на изменение аксиальной длины глаза и рефракции у пациентов с прогрессирующей миопией

Исследование	Срок ношения	Δ параметра (ОК)	Δ параметра (контроль)	ΔПЗО К / ΔПЗО ОК
Cheung, Cho, Fan (2004) [29]	3 года	0.04 мм в год	0.11 мм в год	2.6 (на 62%)
LORIC (2005) [31]	2 года	0.15 мм в год	0.27 мм в год	1.8 (на 44%)
CRAYON (2009) [49]	2 года	0.13 мм в год	0.29 мм в год	2.2 (на 55%)
Kakita et al. (2011) [35]	2 года	0.20 мм в год	0.31 мм в год	1.6 (на 35%)
Hiraoka et al. (2012) [34]	5 лет	0.20 мм в год	0.28 мм в год	1.4 (на 29%)
MCOS (2012) [42]	2 года	0.24 мм в год	0.35 мм в год	1.5 (на 31%)
ROMIO (2012) [32]	2 года	0.18 мм в год	0.32 мм в год	1.8 (на 44%)
TO-SEE (2013) [27]	2 года	0.16 мм в год	0.32 мм в год	2.0 (на 50%)
Cheung & Cho (2013) [30]	0.5 года	0.20 мм в год	0.40 мм в год	2.0 (на 50%)
Charm & Cho (2013) [25]	2 года	0.10 мм в год	0.26 мм в год	2.6 (на 62%)
SMART (2015) [33]	3 года	-0.04 D в год	-0.34 D в год	7.9 (на 87%)
Swarbrick et al. (2015) [44]	1 год	0 мм в год	0.13 мм в год	--- (на 100%)
Вержанская, Тарутта, Мирсаяфов (2005) [5]	2 года	0.10 мм в год	-----	-----
Толорая (2010) [22]	7 лет	0.07 мм в год	-----	-----
Нагорский (2014) [10,12]	5 лет	0.12 мм в год	0.28 мм в год	2.33 (на 57%)
Нагорский (2014) [10,12]	5 лет	-0.29 D в год	-0.72 D в год	2.48 (на 60%)
Вержанская (2015) [4]	10 лет	0.09 мм в год	0.29 мм в год	3.2 (на 69%)

Получены экспериментальные подтверждения того, что в основе эффективного торможения прогрессирования миопии при ОК-терапии лежит изменение характера периферической рефракции [15,20,21,26,36,37,44,46,48].

Рисунок. Периферический дефокус: коррекция миопии обычной сферической контактной линзой (А) и ортокератологической линзой (Б).



- А. Коррекция миопии обычной сферической контактной линзой создает гиперметропический дефокус на периферии сетчатки, стимулируя дальнейшее увеличение аксиальной длины глаза.
- Б. Коррекция миопии ортокератологической линзой создает миопический дефокус на периферии, что и задерживает прогрессирование близорукости.

Почему же столь важно вовремя замедлить прогрессирование миопии?

Высокая миопия вызывает заметное снижение качества жизни вследствие недополучения зрительной информации и зависимости от средств коррекции зрения.

Миопия высокой степени чревата серьезными осложнениями, такими как отслойка сетчатки и миопическая ретинопатия, что ведет к необратимым изменениям центральных отделов сетчатки и существенному снижению остроты зрения, вплоть до полной слепоты.

Осложнения миопии занимают ключевую позицию в списке причин инвалидности по зрению. Миопия, как правило, является двусторонней и поражает людей на заре их продуктивного возраста. Длительность вызываемой миопической макулопатией слепоты рекордна (17 лет). Для сравнения: при глаукоме - 10 лет, сахарном диабете и возрастной макулодегенерации - 5 лет.

2.6. Влияние ортокератологии на функциональные показатели зрения

Исследования Московского НИИ глазных болезней им. Гельмгольца [1,3,13], а также Тамбовского филиала МНТК «Микрохирургия глаза» [8] убедительно доказывают, что ношение ОКЛ повышает запас относительной аккомодации (ЗОА) и объем абсолютной аккомодации (ОАО), и эти показатели сохраняют свои значения на протяжении всего периода использования ОКЛ. Привычно-избыточное напряжение аккомодации (ПИНА) у пациентов, использующих ОК-коррекцию, не развивается.

Более того, дальнейшее изучение выявило у пациентов с ОКЛ следующее: восстановление до нормы времени темновой адаптации; повышение максимальной скорости чтения на 19,9%; улучшение зрительной продуктивности на 20,8% и повышение пропускной способности зрительного анализатора на 33%, а также увеличение глубины фокусной области вдаль в 2,8 раза и вблизи в 2 раза.

Это свидетельствует об уменьшении зрительной утомляемости и повышении качества зрения, что очень важно в условиях растущих зрительных нагрузок у детей и подростков.

3. Этапы подбора ОКЛ и диспансерное наблюдение пациентов

3.1. Подбор ОКЛ

Перед подбором ОКЛ: если пациент пользовался мягкими контактными линзами – рекомендовано отказаться от их ношения не менее, чем на одну неделю. В случае ношения дневных ЖГКЛ – потребуется перерыв не менее месяца.

Период подбора ОКЛ длится не менее 1-го месяца, в течение которого пациент совершает несколько визитов в клинику.

1-ый визит: доктор проводит тщательное обследование и в случае отсутствия противопоказаний определяет параметры расчетной линзы. Примерка линз включает этап «пробного сна», когда пациент находится в линзах с закрытыми глазами (от 15 минут до часа).

После этого врач обучает пациента надеванию и снятию линз, подробно инструктирует его о правилах и режиме использования линз, а при работе с детьми и подростками также информирует их законных представителей (родителей).

2-ой визит: пациент должен прийти на прием утром после первой ночи в линзе. Рефракционный эффект после 1-ой ночи может достигать уже до 75% от планируемого.

3-ий визит: через 7-10 дней, врач оценивает воздействие подобранной линзы и навыки самостоятельной обработки линз пациентом. Обычно к этому времени достигается полный рефракционный эффект утром, но есть регресс (0.25-0.75 D) к концу дня.

В течение периода подбора роговица пациента адаптируется к ортокератологической линзе. Возможно возникновение ранних эпителиопатий 1-2 степени. Прекращения подбора не требуется. В этот период могут быть дополнительно назначены инстиллянии кератопротекторов, трофических препаратов, антиоксидантов и слезозаменителей.

4-ый визит: через 4-5 недель от начала подбора врач оценивает окончательный результат воздействия ОКЛ. К этому времени рефракционный эффект достигает своего максимума, и регресс к концу дня субъективно неощутим. Во время приема доктор еще раз контролирует навыки пациента по уходу за линзами. Завершая прием, он проверяет знания об опасности использования линз при появлении нежелательных симптомов, например, покраснении глаз или при простудных заболеваниях.

В ряде случаев (5-6%) эффект ортокератологии наступает медленнее, или достигнуть полной коррекции не удастся. Это обусловлено конституционными особенностями и генетическими факторами.

При достижении запланированной коррекции и уверенном владении навыками ношения и ухода за линзами пациента переводят на диспансерное наблюдение.

3.2. Диспансерное наблюдение

Дальнейшие визиты в течение всего срока диспансерного наблюдения следуют с интервалом 3-4 месяца. Пациент должен понимать необходимость планового контроля состояния глаз и строго соблюдать назначенные сроки явок на диспансерный осмотр.

Во время диспансерных визитов врач оценивает остроту зрения, состояние роговицы и состояние ОКЛ, а также производит дополнительную обработку линз специальным лабораторным очистителем.

3.3. Сроки использования ОКЛ и средств ухода за ними

Плановая замена ОКЛ проводится через 1 год (если не рекомендовано иначе производителем ОКЛ).

В случаях обнаружения на линзах трудноудаляемых отложений, царапин, трещин, поврежденных края, делающих их непригодными для ношения, требуется досрочная замена.

Контейнер для хранения и дезинфекции линз необходимо менять не реже 1 раза в 3 месяца. Растворы для обработки линз не должны быть с истекшим сроком годности. Вскрытые флаконы нельзя использовать по истечении рекомендованного производителем срока.

4. Особенности применения ОКЛ

4.1. Режим ношения ОКЛ

ОКЛ надеваются на время сна пациента, т.е. обычно вечером, а снимаются утром. Если пациент работает посменно, линзы надеваются на время сна вне зависимости от времени суток.

Во всех случаях режим использования ОКЛ определяет врач, подбирающий линзы.

4.2. Время воздействия ОКЛ

Минимальное время воздействия ОКЛ – 7-8 часов. Большее время воздействия ОКЛ (более 8 часов) не противопоказано, но систематически лучше не превышать предел 10-ти часов. Если время сна пациента меньше рекомендуемого времени ношения линзы, следует надевать ОКЛ до сна или снимать не сразу после пробуждения, достигая рекомендованного времени воздействия.

Некоторым пациентам (например, с высокой миопией) может потребоваться большее количество времени для достижения эффекта. Для них врач выбирает сочетанный режим ношения (время до сна или после сна).

Сон без ОК-линз в любое время суток может приводить к временному снижению остроты зрения.

Строгое соблюдение времени и режима ношения ОКЛ наиболее важно в период подбора.

4.3. Особенности ухода за ОКЛ

Правильный и тщательный уход за ОКЛ является необходимым и обязательным условием эффективности и безопасности метода. Подавляющее большинство тяжелых осложнений (микробные кератиты) при применении любых контактных линз, включая ОКЛ, связано именно с нарушениями правил ухода и использования контактных линз.

Пациент не должен менять режим ухода за линзами и контейнерами для линз без консультации специалиста, который осуществил подбор ОКЛ.

Следует помнить, что жесткие газопроницаемые контактные линзы (ЖГКЛ, включая ОКЛ) принципиально отличаются от мягких линз (не содержат воды, гидрофобны, твердые и износостойчивые, служат гораздо дольше). Поэтому уход за ними имеет свои особенности.

Стандартная система ухода за ЖГКЛ (ОКЛ) включает в себя ежедневную механическую очистку с последующей дезинфекцией. С этой целью используют растворы для ежедневной очистки, многофункциональные растворы для дезинфекции и хранения линз или пероксидные системы дезинфекции. Использование пероксидных систем дезинфекции не отменяет ежедневной механической очистки ЖГКЛ очистителем, поскольку на сегодняшний день нет данных независимых исследований об эффективности пероксидных систем для удаления отложений с ЖГКЛ (ОКЛ) при долгосрочном использовании таких линз.

Важно учитывать, что специальные растворы для ежедневной очистки ЖГКЛ содержат поверхностно-активные вещества в высокой концентрации, а иногда и абразивные частицы. Чрезвычайно важно хорошо удалять остатки очистителя, поскольку попадание агрессивных компонентов очистителя под линзу даст токсическое или механическое повреждение эпителия. Для этого следует тщательно промыть линзу проточной теплой (но не горячей – около 37-38°C) водой, соответствующей питьевому ГОСТу. Ни в коем случае не использовать воду, не

соответствующую питьевым стандартам. Использование коммерческих растворов (многофункциональных, увлажняющих капель) вместо питьевой воды для споласкивания линз имеет серьезную потенциальную опасность неполного удаления очистителя. Пациент может экономить раствор, кроме того, тонкая струйка раствора значительно менее эффективна для этой цели, чем струя водопроводной воды. Хорошей альтернативой может быть удаление очистителя с помощью обильного споласкивания физиологическим раствором. Однако, в РФ отсутствуют коммерчески доступные физиологические растворы с консервантом. Использование же монодоз физиологического раствора для этих целей не результативно в силу недостаточного объема раствора. Применение физиологического раствора без консервантов из флаконов большого объема несет в себе опасность контаминации оставшегося содержимого флакона после его первого использования с очевидными негативными последствиями.

Попадание под линзу агрессивных компонентов ежедневного очистителя, даже в небольших количествах, может нарушить естественную защиту эпителия роговицы и создать весьма серьезные предпосылки для увеличения частоты микробных кератитов. Поэтому только после полного удаления очистителя линзы споласкивают небольшим количеством раствора для дезинфекции и хранения линз, затем помещают в этот же раствор. В нем линзы должны находиться несколько часов до надевания на ночь (не менее минимального времени, которое рекомендовано производителем раствора).

Правильный уход за контейнерами для ОКЛ также важен. Не реже раза в неделю следует мыть контейнер и крышечки контейнера с мылом (без ароматических добавок) с помощью купленной специально для этого зубной щетки, особенно тщательно промывая резьбу контейнера и крышки. Заменять контейнер на новый необходимо не реже одного раза в три месяца.

Хранить контейнеры и линзы в ванной комнате нельзя.

Пациент ни в коем случае не должен споласкивать линзу водой перед надеванием. Вместо этого следует ополоснуть линзу небольшим количеством свежего многофункционального раствора для хранения или увлажняющими каплями, можно также использовать физиологический раствор (исключительно в монодозах). **Категорически недопустимо хранить линзы в воде. Следует избегать попадания в глаза воды в надетых линзах, т.е. в линзах не умываться, не плавать, не принимать душ, не ополаскивать глаза водой.** Попадание воды под линзу увеличивает риск акантамебного кератита [9].

4.4. Острота зрения в ОКЛ

Острота зрения в надетых ОК-линзах у пациентов высокая (оптимальная для данного пациента), что позволяет использовать ОКЛ и как средство коррекции зрения, если необходимо продление времени пребывания в линзах перед сном.

4.5. Комфортность ОКЛ

В начале ношения пациент может отмечать чувство инородного тела, что обусловлено конструкцией линзы. ОКЛ предназначены для ночного использования, во время сна глаз не осуществляет мигательных движений, и пациент не испытывает с закрытыми глазами никакого дискомфорта. Постепенно возникает адаптация к ощущениям и с открытыми глазами, и пациенты могут выполнять зрительные работы перед сном в надетых линзах, если это необходимо.

4.6. Перерывы в ношении ОКЛ

Делать перерывы / отменять ношение ОКЛ следует только в случае необходимости:

- При выявлении противопоказаний (см. раздел 2.3. Показания и противопоказания) - отменить ОКЛ и направить пациента в кабинет, где осуществлялся подбор.
- При выявлении иных состояний, когда противопоказано ношение любых контактных линз (избыточное слезотечение, дискомфорт, повреждение линзы и др.) - отменить ОКЛ и направить пациента в кабинет, где осуществлялся подбор.
- При возникновении неотложных состояний – немедленно отменить ОКЛ и действовать, как изложено в разделе 6. Неотложные состояния у пациентов с ОКЛ.

Ответственность пациента заключается в самостоятельной оценке своего состояния и прекращении ношения линз в случаях, перечисленных в *Инструкции по применению ОКЛ для пациента*. Следует поинтересоваться о наличии такой инструкции у пациента и при ее отсутствии направить пациента в кабинет, где осуществлялся подбор ОКЛ.

Перерывы в ношении ОКЛ, например, летом, чтобы глаза «отдохнули», не требуется, поскольку глаз «отдыхает» от линз в течение дня.

Длительный необоснованный перерыв может привести к возобновлению прогрессирования миопии у детей и подростков.

4.7. Сроки возвращения к исходной рефракции после отмены ОКЛ

В некоторых случаях (например, при освидетельствовании в военкомате) пациенту нужно продемонстрировать на комиссии исходную рефракцию. Для восстановления рефракции пациента до исходной требуется перерыв в ношении ОКЛ, обычно - 2-4 недели, иногда может потребоваться более длительный перерыв. Отменить ношение ОКЛ необходимо заблаговременно, проконсультировавшись с врачом кабинета/клиники, где осуществлялся подбор ОКЛ. Перерыв в ОК-терапии с диагностической целью на 2-3 дня, 1-2 недели дает неверное представление об исходной аметропии пациента.

4.8. Подготовка к кераторефракционным операциям

Ортокератология не исключает перехода на другие средства коррекции зрения, а также проведение впоследствии рефракционных операций. В результате своевременного подбора детям и подросткам ОКЛ скорость прогрессирования миопии снижается. Это дает возможность рефракционным хирургам провести больше безопасных вмешательств пациентам с миопией средней и слабой, а не высокой степени.

Перед хирургическим вмешательством необходимо отменить ношение ОКЛ на длительный срок (6 месяцев) для гарантии полного восстановления исходной геометрии роговицы.

Только врач специализированного кабинета, где проводился подбор, может точно определить, когда восстановилась геометрия роговицы пациента.

5. Прием пациента с ОКЛ врачом-офтальмологом общей практики

Пациенты с близорукостью должны находиться на диспансерном наблюдении у врачей общей офтальмологической практики в поликлиниках. Однако, данные обследования пациентов после начала ОК-терапии могут вводить врачей в заблуждение.

5.1. Формулировка диагноза

В медицинской карте пациента отражается диагноз, поставленный пациенту до начала ОК-терапии.

Например: Миопия средней степени, приобретенная, осевая, медленно прогрессирующая, скорректированная при помощи ОК-терапии.

Несмотря на то, что у пациента высокая некорректированная острота зрения, диагноз миопии не снимается, и действуют все соответствующие ограничения (например, допуск к занятиям спортом).

Если нет данных об исходной рефракции пациента, пользующегося ОКЛ, эту информацию всегда можно получить в кабинете, где подбирались ортокератологические линзы.

5.2. Особенности обследования пациентов с ОКЛ

При диспансерном приеме пациентов с ОКЛ проводится стандартный объем обследований. Особое внимание следует уделить наличию жалоб, остроте и качеству зрения пациента, осмотру переднего отрезка глаза.

5.2.1. Острота зрения

Острота зрения на фоне регулярного применения ОКЛ близка к максимальной скорректированной. При выявлении недокоррекции в первую очередь следует выяснить у пациента, соблюдает ли он режим ношения ОКЛ: достаточное ли было время воздействия и не было ли перерывов в ношении. Если были нарушения режима, напомните пациенту о необходимости строгого его соблюдения. Если же пациент соблюдал режим, то в этом случае следует направить его в ортокератологический кабинет/клинику.

5.2.2. Качество зрения

Обычно пациенты очень довольны качеством зрения на фоне ОК-терапии. Однако в некоторых случаях пациенты с ОКЛ жалуются на появление гало-эффектов – ореолов вокруг источников света. Это связано с появлением дополнительных аберраций, что является особенностью метода. Гало-эффекты чаще возникают у пациентов в начале подбора, особенно при миопии высокой степени. У большинства пациентов данные жалобы исчезают к концу первого месяца ношения. Дизайн современной 6-зонной конструкции ОКЛ значительно уменьшает количество аберраций, а, следовательно, и гало-эффектов либо вообще не приводит к их появлению.

Гало-эффекты у детей, сохраняющиеся после окончания подбора, не являются поводом прекратить ОК-терапию. У взрослых же пациентов, особенно водителей, стойкие гало-эффекты или двоение могут стать причиной для отказа от ношения ОКЛ. При наличии перечисленных

выше жалоб пациента следует направить в ортокератологический кабинет, в котором он наблюдается.

5.2.3. Показатели скиаскопии и рефрактометрии

При скиаскопии на фоне циклоплегии обычно выявляется эмметропическая рефракция. Однако, на фоне широкого зрачка возможно выявление миопической рефракции. Это связано с тем, что часть световых лучей проходит через зону увеличенной кривизны роговицы и попадает в глаз через периферию зрачка.

Результаты авторефрактометрии у пациента с ОКЛ не являются информативными, т.к. в основу анализа данных авторефрактометра заложен математический принцип, который не применим к роговицам после воздействия ОКЛ. Авторефрактометр может показать эмметропию, миопию и/или астигматизм. В диапазон измерения прибора может попасть участок роговицы с запланировано измененной кривизной. В таком случае авторефрактометр будет трактовать полученные данные как правильный астигматизм. Величина астигматизма может оказаться высокой, при этом острота зрения у пациента хорошая. Для оценки эффекта ОК-терапии острота зрения пациента и наличие или отсутствие оверкоррекции важнее, чем показатели авторефрактометрии.

5.2.4. Состояние роговицы

Оценивая состояние роговицы при отсутствии жалоб, следует обратить внимание на возможные эпителиопатии, возникающие на фоне ношения грязных или поврежденных линз, или крайне редко встречающиеся бессимптомные инфильтраты. В случае обнаружения вышеперечисленных состояний необходимо назначить соответствующее лечение (в первую очередь, кератопротекторы). При эпителиопатиях 3-4 степени следует немедленно отменить ношение ОКЛ и в дополнение к кератопротекторам назначить противомикробную терапию. Пациент должен быть отправлен в клинику, где осуществлялся подбор ОКЛ.

5.2.5. Осмотр глазного дна

Для оценки состояния глазного дна не требуется отмены ОКЛ. Специфических изменений глазного дна, обусловленных ношением ОКЛ, не возникает. Изменения, обусловленные характером миопии, остаются.

5.2.6. Оценка функциональных показателей зрения

Для исследования запаса относительной аккомодации (ЗОА) и объема абсолютной аккомодации (ОАО), темновой адаптации, пропускной способности зрительного анализатора, глубины фокусной области и других функциональных тестов отмена (перерыв в ношении) ОКЛ не требуется.

5.3. Рекомендации пациенту с ОКЛ

На амбулаторном приеме следует напомнить пациенту о необходимости строгого соблюдения всех правил и инструкций использования ОК-линз, а также сроков диспансерных осмотров в ортокератологических кабинетах. В случае появления жалоб пациент должен немедленно обратиться в кабинет подбора ОК-линз.

Во время диспансерного приема в специализированном кабинете ортокератологии врач не только оценивает состояние роговицы пациента и остроту зрения. Доктор обрабатывает линзы специальным лабораторным очистителем и обязательно проверяет состояние ОКЛ, определяя необходимость их замены, что невозможно в поликлинике.

5.4. Комбинирование методов лечения близорукости

ОК-терапию можно сочетать с любыми другими медикаментозными и функциональными методами лечения близорукости по усмотрению лечащего врача.

Отмены ношения ОК-линз не требуется.

Если назначено медикаментозное лечение ПИНА, то его следует провести до начала подбора ОКЛ, после чего сразу приступить к подбору.

Если в дополнение к ОК-терапии требуется какое-либо медикаментозное лечение нарушений аккомодации, последняя инстилляционная капля должна совершаться не позднее, чем за час до надевания линз.

5.5. Оценка скорости прогрессирования миопии

Оценивать прогрессирование близорукости нерационально ранее, чем через полгода после завершения подбора.

Объективным способом оценки прогрессирования близорукости у детей и подростков является измерение аксиальной длины глаза (ПЗР) методом ультразвуковой или оптической когерентной биометрии 2 раза в год. **Перерыва в ношении ОК-линз при этом не требуется!**

Для стабилизации миопии крайне важно постоянное поддержание высокой остроты зрения и миопической периферической рефракции, обусловленной воздействием ортокератологической линзы.

Если острота зрения не снижается на фоне регулярного ношения ОКЛ с параметрами, определенными при завершении подбора, то миопия стабилизирована. При прогрессировании миопии пара линз с прежними параметрами уже не сможет обеспечить пациенту высокой остроты зрения.

6. Неотложные состояния у пациентов с ОКЛ

ОК-терапия признана безопасной. При адекватном подборе и соблюдении правил ношения и ухода за ортокератологическими линзами длительное их использование не приводит к клинически значимым осложнениям.

Однако несоблюдение пациентом правил ношения и ухода может привести к инфекционным осложнениям.

Единственным серьезным осложнением при контактной коррекции является микробный кератит. Частота возникновения микробных кератитов при ОК-терапии составляет не более 0.07–0.09% случаев в год. Безопасность ОК-терапии находится в пределах, принятых в мировой клинической практике контактной коррекции зрения.

6.1. «Красный глаз»

«Красный глаз» может быть вызван различными причинами. Если пациент обращается в поликлинику с синдромом «красного глаза» на фоне ношения ОКЛ, необходимо провести дифференциальную диагностику на основании жалоб, анамнеза и клинической картины и немедленно назначить соответствующее лечение.

Выбор терапии должен быть тщательным, в полном соответствии с диагнозом и с обязательным учетом этиологии патологического процесса.

Ношение линз следует немедленно прекратить.

В случае сложностей с дифференциальной диагностикой и нарастанием симптоматики пациент немедленно должен быть направлен в службу экстренной офтальмологической помощи.

6.2. Микробный кератит и язва роговицы

Как подчеркнуто выше, серьезным осложнением контактной коррекции является микробный кератит. При выявлении этой патологии лечение должно быть назначено безотлагательно. **Антибиотики широкого спектра действия**, фторхинолоны (например, ципрофлоксацин) применяются с первых часов заболевания в виде инстилляций каждый час.

При подозрении на язву роговицы, которая может быть вызвана синегнойной инфекцией (*Pseudomonas aeruginosa*), отличающейся стремительным течением, необходимо назначить два местных антибиотика широкого спектра действия из разных групп до момента госпитализации, частота инстилляций – каждые 15 минут. До установления этиологии заболевания кортикостероиды не применяются.

Пациент с кератитом, а тем более с язвой роговицы, должен быть неотложно (сразу же после обращения) госпитализирован в специализированный стационар.

В случае менее urgentных ситуаций (конъюнктивиты, блефариты) вы можете назначить соответствующее лечение, в обязательном порядке отменив на это время ношение линз.

Возобновить ношение линз пациент может только после полного выздоровления и консультации врача специализированного кабинета ортокератологии.

Каждый пациент проинструктирован, что при возникновении осложнений на фоне ношения ОКЛ он должен в первую очередь обратиться в кабинет, где осуществлялся подбор, а в случае невозможности обратиться в данный кабинет незамедлительно явиться на прием в кабинет/клинику экстренной офтальмологической помощи.

6.3. Аллергические реакции

В редких случаях на растворы для ухода за любыми видами линз, в том числе ОКЛ, возникают аллергические реакции. Обычно реакция на растворы проявляется в течение нескольких дней после начала их использования. Замена применяемой системы ухода быстро решает данную проблему. Назначив антигистаминные препараты, направьте пациента в кабинет, где осуществлялся подбор, для выбора другой системы ухода. Кортикостероиды в таком случае не назначаются.

6.4. Трудности со снятием линз

Если есть трудности со снятием линз («залипание» на роговице), их подвижность можно восстановить, используя увлажняющие капли, после чего пациент под Вашем контролем может снова попробовать снять линзы. При подобных жалобах пациента для определения уровня слезопродукции врач может выполнить тест Ширмера, а для выяснения качества слезы определить время разрыва слезной пленки. При выявлении патологии необходимо направить пациента в кабинет ортокератологии, поскольку для успешного ношения ОКЛ исключительно важны как качество слезы, так и уровень слезопродукции. Специалист оценит необходимость назначения дополнительной терапии синдрома сухого глаза или замены посадки линз.

Каждого пациента обучают приемам снятия линз при их подборе. Вы можете направить пациента для контроля и повторного обучения в кабинет/клинику, где осуществлялся подбор ОКЛ.

7. Заключение

Ортокератология является современным, безопасным, эффективным и обратимым методом коррекции зрения и торможения прогрессирования миопии.

Учитывая основательную доказательную базу, ортокератология включена в «Федеральные клинические рекомендации по диагностике и лечению миопии». Уникальное сочетание преимуществ метода позволяет широко применять его пациентам с миопией, миопическим астигматизмом и гиперметропией. Немаловажно, что ОК-терапия может успешно применяться в сочетании с любыми другими медикаментозными, функциональными, а в случае необходимости – и хирургическими методами лечения близорукости. Своевременное назначение ОК-терапии пациентам с прогрессирующей миопией, грамотный подбор ОКЛ и профессиональные действия врачей, наблюдающих таких пациентов, позволят внести существенный вклад в решение медицинских, социальных и экономических задач, стоящих перед здравоохранением нашей страны.

Значительное увеличение числа пациентов, использующих ОК-терапию, требует от врачей-офтальмологов знаний о методе ортокератологии независимо от их специализации, а также применения этих знаний на практике.

8. Список использованной литературы

1. Аляева О.О. *Офтальмоэргономическая оценка эффективности ортокератологической коррекции миопии: Автореф. дис. канд. мед. наук.- М., 2014.*
2. Бодрова С.Г., Зарайская М.М. *Изменения роговицы по данным конфокальной микроскопии и анализатора биомеханических свойств в ранние сроки после ношения ортокератологических линз. Практик. Медицина. 2012;4:59:87-90.*
3. Вержанская Т.Ю. *Влияние ортокератологических линз на клиничко-функциональные показатели миопических глаз и течение миопии: Автореф. дис. канд. мед. наук.- М., 2006.*
4. Вержанская Т.Ю. *Стабилизирующий эффект ортокератологической коррекции: результаты десятилетнего наблюдения. Сборник научных трудов. РООФ 2015;1:308-310.*
5. Вержанская Т.Ю., Тарутта Е.П., Мирсаяфов Д.С. *Изменения основных анатомо-оптических параметров глаза на фоне ношения ортокератологических контактных линз. VIII Съезд офтальмологов России. Тез. докл. – М. 2005:716.*
6. Ежова Е.А., Мелихова И.А., Балалин С.В. *Конфокальная микроскопия роговицы в течение адаптационного периода при использовании ортокератологических линз у детей и подростков с миопией. Современные Технологии в Офтальмологии. 2014; 3:132-134.*
7. Епишина М.В. *Клиническое течение миопии на фоне ортокератологической коррекции и функционального лечения: Автореф. дис. канд. мед. наук.- М., 2015.*
8. Матросова Ю.В. *Влияние ортокератологических контактных линз на функцию аккомодационного аппарата и стабильность слезной пленки у детей и подростков с миопией. Вестник Оренбургского государственного университета. 2013;153(4):167-170.*
9. Мирсаяфов Д.С., Шмаков А.Н., Аситинская П.В. и др. *Риск акантамебного кератита: на чем основаны предложения о полном исключении воды из систем обработки жестких газопроницаемых контактных линз. Российский офтальмологический журнал. 2016;9(1):78-83.*
10. Нагорский П.Г. *Клиничко-лабораторное обоснование применения ортокератологических линз при прогрессирующей миопии у детей: Автореф. дис. канд. мед. наук.- М., 2014.*
11. Нагорский П.Г., Белкина В.В., Глок М.А., Черных В.В. *Состояние эпителия и стромы роговицы детей с миопией, использующих ортокератологические линзы (по данным оптической когерентной томографии). Современная оптометрия. 2012;2:18-27.*
12. Нагорский П.Г., Мирсаяфов Д.С., Черных В.В. *Влияние ортокератологической коррекции на темпы прогрессирования миопии. Современная оптометрия. 2014;7:18-23.*
13. Тарутта Е.П., Аляева О.О., Егорова Т.С. *Оценка аккомодации и псевдоаккомодации на фоне ортокератологической коррекции миопии. Российский офтальмологический журнал. 2014;7(2):68-71.*
14. Тарутта Е.П., Вержанская Т.Ю. *5-летний опыт применения ортокератологических линз при миопии у детей. Российский офтальмологический журнал. 2008;1(1):50-51.*
15. Тарутта Е.П., Вержанская Т.Ю. *Возможные механизмы тормозящего влияния ортокератологических линз на прогрессирование миопии. Российский офтальмологический журнал. 2008;1(2):26-30.*
16. Тарутта Е.П., Вержанская Т.Ю., Мирсаяфов Д.С. *Ортокератология при миопии: Пособие для врачей. Московский НИИ глазных болезней им. Гельмгольца. Министерство здравоохранения РФ. - М., 2006.*

17. Тарутта Е.П., Вержанская Т.Ю., Узунян Д.Г., Мирсяяфов Д.С. *Оценка динамики состояния роговицы глаза под действием ортокератологических контактных линз*. Вестник офтальмологии, 2006;122(3):27-30.
18. Тарутта Е.П., Вержанская Т.Ю., Толорая Р.Р., Манукян И.В. *Влияние ортокератологических контактных линз на состояние роговицы по данным конфокальной микроскопии*. Российский офтальмологический журнал, 2010;3(3):37-42.
19. Тарутта Е.П., Епишина М.В., Рамазанова К.А. и др. *Гемодинамика в сосудах глаза на фоне ночной ортокератологии: первое сообщение*. Российский офтальмологический журнал. 2015;8(2):60-64.
20. Тарутта Е.П., Милаш С.В., Тарасова Н.А. и др. *Индукцированный периферический дефокус и форма заднего полюса глаза на фоне ортокератологической коррекции миопии*. Российский офтальмологический журнал. 2015;8(3):52-56.
21. Тарутта Е.П., Иомдина Е.Н., Толорая, Р.Р., Кружкова Г.В. *Динамика периферической рефракции и формы глаза на фоне ношения ортокератологических линз у детей с прогрессирующей миопией*. Российский офтальмологический журнал. 2016;9(1):62-67.
22. Толорая Р.Р. *Исследование эффективности и безопасности ночных ортокератологических линз в лечении прогрессирующей близорукости*: Автореф. дис. канд. мед. наук. - М., 2010
23. *Федеральные клинические рекомендации «Диагностика и лечение близорукости у детей»*. Российская Педиатрическая Офтальмология. 2014;2:49-62
24. Calossi A, Romano MR., Romano F et al. *Overnight orthokeratology flattening the cornea without direct compression of the center*. Invest. Ophthalmol. Vis. Sci. 2006;47:5:100.
25. Charm J, Cho P. *High myopia-partial reduction orthokeratology (HM-PRO): study design*. Cont Lens Anterior Eye. 2013;36(4):164-170.
26. Charman WN, Mounford J, Atchison DA et al. *Peripheral Refraction in Orthokeratology Patients*. Optom Vis Sci 2006;83(9):641-648.
27. Chen C, Cheung SW, Cho P. *Myopia Control Using Toric Orthokeratology (TO-SEE Study)*. Invest Ophthalmol Vis Sci. 2013;54(10):6510-6517.
28. Cheah PS, Norhani M, Bariah MA, et al. *Histomorphometric profile of the corneal response to short-term reverse-geometry orthokeratology lens wear in primate corneas: a pilot study*. Cornea. 2008;27(4):461-70.
29. Cheung SW, Cho P, Fan D. *Asymmetrical increase in axial length in the two eyes of a monocular orthokeratology patient*. Optom Vis Sci. 2004 Sep;81(9):653-6.
30. Cheung SW, Cho P. *Validity of axial length measurements for monitoring myopic progression in orthokeratology*. Invest Ophthalmol Vis Sci. 2013;54(3):1613-1615.
31. Cho P, Cheung SW, Edwards M. *The longitudinal orthokeratology research in children (LORIC) in Hong Kong: a pilot study on refractive changes and myopic control*. Curr Eye Res. 2005;30(1):71-80.
32. Cho P., Cheung SW. *Retardation of Myopia in Orthokeratology (ROMIO) Study: A 2-Year Randomized Clinical Trial*. Invest Ophthalmol Vis Sci. 2012;53(11):7077-7085.
33. Davis RL, Eiden B, Bennett E et al. *Stabilizing myopia by accelerating reshaping technique (SMART)-study three year outcomes and overview*. Adv Ophthalmol Vis Sys. 2015;2(3).
34. Hiraoka T, Kakita T, Okamoto F et al. *Long-Term Effect of Overnight Orthokeratology on Axial Length Elongation in Childhood Myopia: A 5-Year Follow-Up Study*. Invest Ophthalmol Vis Sci. 2012;53:3913- 3919.
35. Kakita T, Hiraoka T, Oshika T. *Influence of Overnight Orthokeratology on Axial Elongation in Childhood Myopia*. Invest Ophthalmol Vis Sci., 2011;52:2170-2174.

36. Kang P, Swarbrick H. *Peripheral Refraction in Myopic Children Wearing Orthokeratology and Gas-Permeable Lenses*. *Optom Vis Sci*. 2011;88(4):476-482.
37. Kang P, Swarbrick H. *Time course of the effects of orthokeratology on peripheral refraction and corneal topography*. *Ophthalmic Physiol Opt*. 2013;3:277-282.
38. Li F, Jiang ZX, Hao P, Li X. *A meta-analysis of central corneal thickness changes with overnight orthokeratology*. *Eye Contact Lens*. 2016;42(2):141-6.
39. Li SM, Kang MT, Wu SS et al. *Efficacy, Safety and Acceptability of Orthokeratology on Slowing Axial Elongation in Myopic Children by Meta-Analysis*. *Curr Eye Res*. 2016 May;41(5):600-8.
40. Lian Y., Shen M., Jiang J et al. *Vertical and horizontal thickness profiles of the corneal epithelium and Bowman's layer after orthokeratology*. *Invest Ophthalmol Vis Sci*. 2013;54(1):691-6.
41. Nieto-Bona A, González-Mesa A, Nieto-Bona MP et al. *Long-term changes in corneal morphology induced by overnight orthokeratology*. *Curr Eye Res*. 2011 Oct;36(10):895-904.
42. Santodomingo-Rubido J, Villa-Collar C, Gilmartin B et al. *Myopia Control with Orthokeratology Contact Lenses in Spain: Refractive and Biometric Changes*. *Invest Ophthalmol Vis Sci*. 2012;53:5060-5065.
43. Savitsky D.Z., Fan V.C., Yildiz E.H. et al. *Fluorophotometry to evaluate the corneal epithelium in eyes undergoing contact lens corneal reshaping to correct myopia*. *J Refract Surg*. 2009;25(4):366-70.
44. Swarbrick HA, Alharbi A, Watt K, Lum E, Kang P. *Myopia control during orthokeratology lens wear in children using a novel study design*. *Ophthalmology*. 2015;122(3):620-30.
45. Smith III EL, Hung L-F, Huang J. *Relative peripheral hyperopic defocus alters central refractive development in infant monkeys*. *Vision Research* 2009;49:2386-2392.
46. Smith III EL, Kee C, Ramamirtham R et al. *Peripheral Vision Can Influence Eye Growth and Refractive Development in Infant Monkeys*. *Invest Ophthalmol Vis Sci*. 2005;46(11):3965-3972.
47. Tarutta E., Verzhanskaya T. *Parameters of the optical system of the myopic eye induced by orthokeratological contact lenses and accommodation thereof*. *Optom Vis Sci*. 2009;86(1):56.
48. Ticak A, Walline JJ. *Peripheral optics with bifocal soft and corneal reshaping contact lenses*. *Optom Vis Sci*. 2013;90(1):3.
49. Walline JJ, Jones LA, Sinnott LT. *Corneal reshaping and myopia progression*. *Br J Ophthalmol*. 2009;93(9):1181.
50. Wen D, Huang J, Chen H. et al. *Efficacy and Acceptability of Orthokeratology for Slowing Myopic Progression in Children: A Systematic Review and Meta-Analysis*. *J Ophthalmol*. 2015:360806
51. Yeh T.N., Green H.M., Zhou Y. et al. *Short-term effects of overnight orthokeratology on corneal epithelial permeability and biomechanical properties*. *Invest Ophthalmol Vis Sci*. 2013;54(6):3902-11.
52. Yoon J.H., Swarbrick H.A. *Posterior corneal shape changes in myopic overnight orthokeratology*. *Optom Vis Sci*. 2013;90(3):196-204.

9. Рекомендованная литература

1. Аккомодация: Руководство для врачей / Под редакцией Л.А. Катаргиной. -М.: «Апрель». 2012. – 136 с.: ил.
2. Избранные лекции по детской офтальмологии / под ред. В.В. Нероева. – М.: ГЭОТАР-Медиа, 2009. – 184 с.
3. История научных исследований по диагностике, хирургическому и медикаментозному лечению патологии роговицы: практическое руководство / Р.А. Гундорова. - М.: [б. и.], 2014. - 79 с.
4. Клиническая офтальмология: руководство для врачей /Е.Е. Сомов. - 3-е изд. - М.: МЕДПРЕСС-ИНФОРМ, 2012. - 398 с.: цв. ил.
5. Офтальмология: Учебник /Х.П. Тахчиди и др.- М.: ГЭОТАР – Медиа, 2011.- 543 с.: ил.
6. Офтальмология. Оказание амбулаторной и неотложной помощи, диагностика и лечение глазных болезней: руководство: пер. с англ. /под ред.: Д. П. Элерса, Ч. П. Шаха. - М.: МЕДПРЕСС-ИНФОРМ, 2012. - 541 с.: цв. ил.
7. Офтальмология: учебник /под ред. Е.И. Сидоренко. - 3-е изд., перераб. и доп. - М.: ГЭОТАР-Медиа, 2013. - 637 с.: ил.
8. Офтальмология: Учебник /Под ред. Е.А. Егорова.- М.: ГЭОТАР – Медиа, 2008.- 240 с.: ил.
9. Глазные болезни: учебник /под ред. В.Г. Копаевой. - изд., доп. - М.: Медицина, 2008. – 558 с.: ил.
10. Мирсаяфов Д.С., Шмаков А.Н., Аситинская П.В. и др. Риск акантамбного кератита: на чем основаны предложения о полном исключении воды из систем обработки жестких газопроницаемых контактных линз. Российский офтальмологический журнал. 2016;9(1):78-83.
11. Тарутта Е.П., Егорова Т.С., Аляева О.О., Вержанская Т.Ю. Офтальмоэргонимические и функциональные показатели в оценке эффективности ортокератологической коррекции миопии у детей и подростков. Российский офтальмологический журнал, 2012;5(3):63-66.
12. Тарутта Е. П., Аляева О.О. Аберрации оптической системы глаза у детей с миопией, пользующихся ортокератологическими линзами ночного ношения. Российский офтальмологический журнал, 2013;6(1):44-48.
13. Тарутта Е.П., Иомдина Е.Н., Толорая, Р.Р., Кружкова Г.В. Динамика периферической рефракции и формы глаза на фоне ношения ортокератологических линз у детей с прогрессирующей миопией. Российский офтальмологический журнал. 2016;9(1):62-67.
14. Федеральные клинические рекомендации «Диагностика и лечение близорукости у детей». Российская Педиатрическая Офтальмология. 2014;2:49-62.

10. Тестовые задания

Выбрать один верный ответ.

1. Изменение кривизны внешней поверхности роговицы и, как следствие, изменение рефракции глаза под воздействием ОКЛ происходит за счет:

- А. Изменения эпителия роговицы.
- Б. Истончения роговицы в целом и ее «прогиба».
- В. Пролиферации эндотелия.

2. Согласно современным представлениям в основе эффективного торможения прогрессирования миопии при ОК-терапии лежит:

- А. Изменение характера периферической рефракции.
- Б. Изменение толщины сетчатки на ее периферии.

3. По данным Московского НИИ глазных болезней им. Гельмгольца использование ОКЛ приводит к торможению прогрессирования миопии:

- А. В 80,4% случаев.
- Б. В 20,6% случаев.

4. Период подбора ОКЛ длится:

- А. Одну неделю, в течение которой пациент совершает несколько визитов в клинику.
- Б. Не менее 1-го месяца, в течение которого пациент совершает несколько визитов в клинику.

5. При достижении запланированной коррекции и уверенном владении навыками по ношению и уходу за ОКЛ:

- А. Пациента переводят на диспансерное наблюдение. Дальнейшие визиты в течение всего срока диспансерного наблюдения следуют с интервалом 3-4 месяца.
- Б. Пациента переводят на диспансерное наблюдение. Однако дальнейшие визиты назначаются только при жалобах пациента и возникновении осложнений.

6. Ортокератология:

- А. Исключает переход на другие средства коррекции зрения, в том числе проведение впоследствии рефракционных операций.
- Б. Не исключает перехода на другие средства коррекции зрения, в том числе проведение впоследствии рефракционных операций.

7. ОК-терапию:

- А. Можно сочетать с любыми другими медикаментозными и функциональными методами лечения близорукости по усмотрению лечащего врача. Отмены ношения ОКЛ не требуется.

Б. Можно сочетать только с медикаментозными методами лечения близорукости по усмотрению лечащего врача. Требуется отмена ношения ОКЛ.

В. Нельзя сочетать с другими медикаментозными и функциональными методами лечения близорукости.

8. В медицинской карте пациента:

А. Отражается диагноз, поставленный пациенту до начала ОК-терапии.

Например, миопия средней степени, приобретенная, осевая, медленно прогрессирующая, скорректированная при помощи ОК-терапии.

Б. Диагноз миопии снимается, как и соответствующие ограничения (например, допуск к занятиям спортом).

9. Если в дополнение к ОК-терапии требуется какое-либо медикаментозное лечение:

А. Последняя инстилляционная капля должна совершаться не позднее, чем за час до надевания линз.

Б. Инстилляционная капля должна совершаться непосредственно перед надеванием линз.

10. Если пациент обращается в поликлинику с синдромом «красного глаза» на фоне ношения ОКЛ:

А. Необходимо провести дифференциальную диагностику на основании жалоб, анамнеза и клинической картины и немедленно назначить соответствующее лечение. Ношение линз следует немедленно прекратить. В случае сложностей с дифференциальной диагностикой и нарастанием симптоматики пациент немедленно должен быть направлен в службу экстренной офтальмологической помощи.

Б. Необходимо провести дифференциальную диагностику на основании жалоб, анамнеза и клинической картины и направить пациента в ортокератологический кабинет, где он наблюдается.

11. Для оценки состояния глазного дна:

А. Требуется отмена ОКЛ. Специфических изменений глазного дна, обусловленных ношением ОКЛ, не возникает. Изменения, обусловленные характером миопии, остаются.

Б. Не требуется отмена ОКЛ. Специфических изменений глазного дна, обусловленных ношением ОКЛ, не возникает. Изменения, обусловленные характером миопии, остаются.

В. Не требуется отмена ОКЛ. Возникают специфические изменения глазного дна, обусловленные ношением ОКЛ. Изменений, обусловленных характером миопии, не наблюдается.

Правильные ответы:

1-А, 2-А, 3-А, 4-Б, 5-А, 6-Б, 7-А, 8-А, 9-А, 10-А, 11-Б.